

# HEMORRAGIA DIGESTIVA OCASIONAL EM CRIANÇA POR ESTRONGILOIDÍASE: IMPORTÂNCIA DO EXAME PARASITOLÓGICO

Occasional digestive hemorrhage in children due to strongyloidiasis: importance of parasitologic testing

Evandro Brandelero<sup>a</sup>, Bibiana Paula Dambrós<sup>b,\*</sup>, Elenice Messias do Nascimento Gonçalves<sup>c</sup>, Vera Lucia Pagliusi Castilho<sup>c</sup>, Amarildo Moro Ribas<sup>d</sup>, Maribel Emília Gaio<sup>a</sup>

## RESUMO

**Objetivo:** Descrever um caso incomum de infecção por *Strongyloides stercoralis* (*S. stercoralis*) em paciente de quatro meses de idade e ressaltar a importância do diagnóstico precoce.

**Descrição do caso:** Paciente masculino, procedente e residente de Videira, Santa Catarina, Brasil, nasceu pré-termo, parto cesárea, peso de nascimento 1.655 g, e permaneceu na Unidade de Terapia Intensiva neonatal e intermediária por 20 dias. Aos quatro meses de idade, começou a evacuar fezes sanguinolentas e foi feita hipótese de alergia à proteína do leite de vaca, em razão da sintomatologia e do uso da fórmula infantil para o primeiro semestre, para o qual foi indicada a substituição por fórmula infantil com proteína hidrolisada. Foram solicitados a pesquisa de leucócitos e o exame parasitológico das fezes). Ambos se mostraram positivos e o parasitológico revelou a presença de larva rabditoide de *S. stercoralis*. O clínico manteve a hipótese inicial e a dieta, mas solicitou a coleta de três amostras de fezes, que resultaram em uma amostra para larvas rabditoide, em muda, de *S. stercoralis*. Como a criança apresentava dor abdominal, vômito e as fezes permaneciam sanguinolentas, foi iniciado o tratamento com tiabendazol — duas vezes/dia por dois dias —, repetido após sete dias, e, em seguida, realizado o exame parasitológico de fezes, tendo sido negativo.

**Comentários:** A estrongiloidíase, apesar de ser uma infecção parasitária frequentemente leve, em pacientes imunocomprometidos pode se apresentar de forma grave e disseminada. Deve-se suspeitar desse agente em pacientes que vivem em áreas endêmicas, sendo o diagnóstico estabelecido por meio da pesquisa das larvas do *S. stercoralis* na secreção traqueal e nas fezes.

**Palavras-chave:** Estrongiloidíase; Superinfecção; *Strongyloides stercoralis*; Imunossupressão.

## ABSTRACT

**Objective:** To describe an uncommon case of infection by *Strongyloides stercoralis* (*S. stercoralis*) in a 4-month-old child and to highlight the importance of early diagnosis.

**Case description:** The patient was a male child from the city of Videira, State of Santa Catarina, Southern Brazil, who was born preterm by Cesarean-section, weighing 1,655 g, and stayed in the neonatal intensive care unit for 20 days. At four months of age, the child started presenting blood in stools and the possibility of cow's milk protein allergy was considered, given the symptoms and the use of infant formula in his 1<sup>st</sup> semester of life, which was then replaced by infant formula with hydrolyzed protein. White blood cell count and a parasitological stool sample were requested. Both tested positive and the stool ova and parasite examination showed a rhabditoid larva of *S. stercoralis*. The clinician maintained the initial hypothesis and diet, but requested three new stool samples, which tested positive for rhabditoid larvae of *S. stercoralis*. Since the child presented abdominal pain and vomiting, and there was still blood in stools, treatment with thiabendazole was initiated twice a day for two days. Treatment was repeated after seven days along with a new parasitological examination, which was then negative.

**Comments:** Although strongyloidiasis is usually a mild parasitic infection, it may be severe and disseminated in immunocompromised patients. This agent must be considered in patients who live in endemic areas, and the diagnosis should be established by searching *S. stercoralis* larvae in tracheal secretions and in stools.

**Keywords:** Strongyloidiasis; Superinfection; *Strongyloides stercoralis*; Immunosuppression.

\*Autor correspondente. E-mail: [bibiana.dambros@unoesc.edu.br](mailto:bibiana.dambros@unoesc.edu.br) (B.P. Dambrós).

<sup>a</sup>Laboratório de Análises Clínicas Vida EireliEpp, Videira, SC, Brasil.

<sup>b</sup>Universidade do Oeste de Santa Catarina, Videira, SC, Brasil.

<sup>c</sup>Universidade de São Paulo, São Paulo, SP, Brasil.

<sup>d</sup>Consultório de Pediatria, Videira, SC, Brasil.

Recebido em 29 de agosto de 2017; aprovado em 23 de novembro de 2017; disponível on-line em 21 de junho de 2018.

## INTRODUÇÃO

A estrongiloidíase é considerada uma doença tropical negligenciada, causada pelo nematódeo intestinal *Strongyloides stercoralis* (*S. stercoralis*) e caracterizada por envolvimento gastrointestinal e/ou pulmonar.<sup>1</sup> Estima-se que aproximadamente 25% da população mundial esteja infectada por helmintos intestinais<sup>2</sup> e que a estrongiloidíase afete 100 milhões de pessoas em todo o mundo,<sup>1</sup> sendo responsável por alta endemicidade na América Latina.<sup>3</sup> Relatos da prevalência das parasitoses intestinais no Brasil são pontuais e têm sido descritos em diferentes populações,<sup>4</sup> com prevalência variando de 3 a 82%.<sup>5</sup> Em estudo desenvolvido na área metropolitana do Rio de Janeiro, de abril de 2012 a fevereiro de 2015, em uma população de 3.245 indivíduos, de ambos os sexos, encontrou-se 4,3% de infecções causadas pelo *S. stercoralis*.<sup>6</sup>

Segundo Rey<sup>7</sup>, a forma de contaminação mais comum é a penetração ativa da larva filarióide na pele. Outra forma de contaminação menos comum é a via digestiva, por meio da ingestão de água contaminada com larvas infectantes. De acordo com Albarqi et al.,<sup>8</sup> uma vez que as larvas penetram na pele, elas atravessam a corrente sanguínea e invadem o espaço alveolar dos pulmões; essa migração pulmonar pode causar uma pneumonia, mas geralmente é assintomática. As larvas são, então, expectoradas, viajando através da traqueia e, depois, engolidas. As larvas amadurecem e se transformam em fêmeas partenogênicas adultas e liberam ovos no trato gastrointestinal. Os ovos sofrem eclosão ainda no trato gastrointestinal e originam larvas rabditoídes, que são excretadas. Contudo, algumas dessas larvas se transformam em larvas infecciosas (filarióides) e penetram na mucosa perirectal ou na pele, reentrando no sistema circulatório e reiniciando o ciclo. Por causa desse ciclo de autoinfecção, uma pessoa poderá manter-se infectada por *S. stercoralis* por décadas.

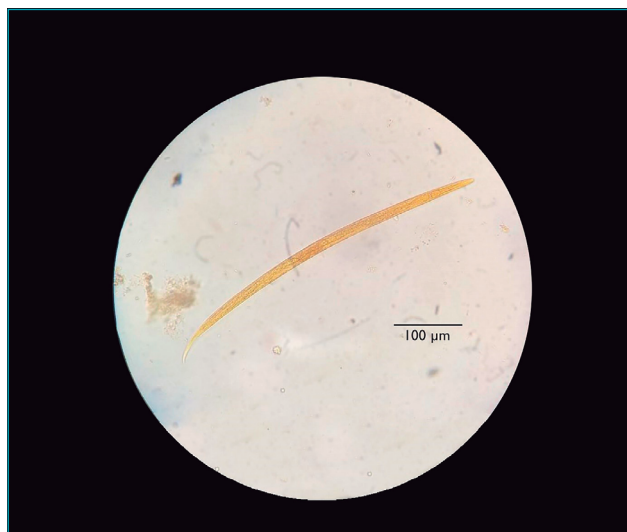
A infecção costuma ser assintomática, mas pode apresentar uma combinação de sintomas clínicos incertos, tais como: dor epigástrica grave, diarreia crônica, constipação, indigestão, anorexia, prurido anal, distensão abdominal, perda de peso, náuseas, vômito, eosinofilia periférica, astenia, adinamia, febre, hemorragia, anemia e, raramente, obstrução do intestino delgado.<sup>9,10</sup>

O objetivo deste relato foi apresentar um caso incomum de infecção por *S. stercoralis* em um lactente de quatro meses de idade e ressaltar a importância do diagnóstico e do tratamento específico. O estudo foi aprovado pelo Comitê de Ética em Pesquisa da Universidade do Oeste de Santa Catarina e Hospital Universitário Santa Terezinha (UNOESC/HUST), sob CAAE 66365617.6.0000.5367 e parecer de aprovação n. 2.032.547.

## RELATO DE CASO

Paciente masculino, residente e procedente de Videira, Santa Catarina, Brasil, é portador de uma pequena comunicação interatrial (CIA) sem

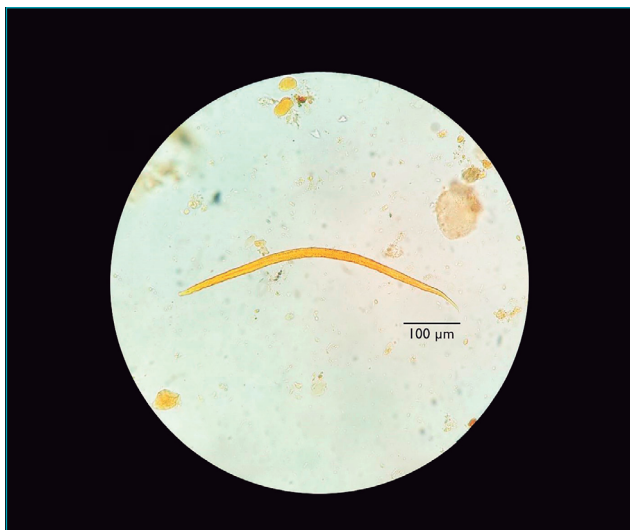
repercussão hemodinâmica. Nasceu de parto cesárea, com 33 semanas de idade gestacional, pesando 1.655 g e perímetro cefálico de 29,5 cm, com Boletim de APGAR de 7 no 1º min e 8 no 5º min. Ao nascimento, apresentou síndrome do desconforto respiratório e alguns episódios de apneia, permaneceu por 7 dias na Unidade de Terapia Intensiva (UTI) neonatal, seguidos por mais 13 dias em cuidados intermediários. Fez uso de campânula de oxigênio, sem necessidade de ventilação mecânica, e recebeu antibioticoterapia com ampicilina e gentamicina por dez dias. Foi submetido à fototerapia por ter desenvolvido icterícia neonatal, apresentando boa evolução. As avaliações oftalmológica, audiométrica e neurológica apresentaram-se normais. Com peso de 2.090 g, 25 dias pós-internação, recebeu alta hospitalar, seguida por consultas periódicas ao clínico para monitoração de seu desenvolvimento. Sua dieta, desde o nascimento, compreendia leite materno complementado com fórmula infantil para o primeiro semestre. Aos 4 meses de idade, com peso de 5.570 g e estatura de 59 cm, começou a evacuar fezes sanguinolentas, e o clínico aventou hipótese de alergia à proteína do leite de vaca (APLV), em razão da sintomatologia e da complementação do aleitamento inicial, sendo tal complemento substituído pela fórmula infantil com proteínas hidrolisadas. Foram solicitados coprocultura, pesquisa de leucócitos e exame protoparasitológico de fezes (EPF). A coprocultura foi negativa e a pesquisa de leucócitos positiva. Quanto ao EPF, realizado pelo método de Hoffman, Pons e Janer (Lutz),<sup>11</sup> o exame foi positivo para larva rabditoíde de *S. stercoralis*. O clínico manteve a hipótese inicial de APLV e a dieta de exclusão da proteína, mas solicitou a coleta de mais três amostras de fezes para realização do EPF, as quais resultaram em dois exames negativos e um novamente positivo para larva rabditoíde em muda de *S. stercoralis* (Figura 1). As seguintes características morfológicas



**Figura 1** Larva rabditoíde, em muda, de *Strongyloides stercoralis* isolada na segunda amostra de fezes coletada da criança.

foram observadas no parasita: esfago curto, com a presença de uma “massa” na porção posterior similar ao bulbo esofágico, enquanto na metade do corpo há uma região mais corada, em que é visualizada pequena estrutura, que se assemelha ao primórdio genital e cauda aparentemente não pontiaguda (Figura 1).

Com o resultado parasitológico confirmado positivo e como a criança apresentava dor abdominal acompanhada de vômito e as fezes permaneciam sanguinolentas, foi iniciado o tratamento com tiabendazol na dose de 50 mg/kg/dia, 2 vezes durante 2 dias. Após 48 horas, a criança se apresentava mais calma, menos queixosa da dor e, aparentemente, sem sangue nas fezes. Após um intervalo de sete dias, foi repetido o esquema terapêutico inicial e, em seguida, realizado o controle de cura com três coletas de fezes em dias alternados. Todos os resultados foram negativos. Embora o lactente, após o tratamento medicamentoso, tivesse ganhado peso, o clínico, devido à hipótese de APLV, manteve dieta de aleitamento materno associado à fórmula infantil com proteínas hidrolisadas para dieta enteral ou oral, com posterior reintrodução de proteína normal para verificação. Foi recomendado que mãe, pai, irmã e cuidadora da criança fizessem EPF, com três amostras fecais seriadas. Todos os resultados se mostraram negativos, exceto a segunda amostra do pai, que foi positiva para larvas filarioides de *S. stercoralis* (Figura 2) por apresentar esfago longo, cuja junção com o intestino é visível, e cauda não pontiaguda. Esse diagnóstico levou à introdução de um esquema terapêutico com ivermectina, dose única para todos. Posteriormente, foi realizado o EPF como controle de cura. Todos os familiares apresentaram-se negativos.



**Figura 2** Larva filarióide de *Strongyloides stercoralis* isolada na segunda amostra de fezes coletada do pai da criança.

## DISCUSSÃO

O sintoma apresentado pelo paciente objeto deste estudo foi a evacuação de fezes sanguinolentas. Segundo Hizal et al.,<sup>12</sup> a hemorragia digestiva é uma entidade grave em crianças, pois, mesmo que seja uma perda leve de sangue, pode debilitar rapidamente o paciente. A apresentação clínica e a idade dos pacientes devem ser levadas em conta para o diagnóstico diferencial das hemorragias digestivas baixas, uma vez que constituem aproximadamente 0,3% das internações nas unidades de emergência pediátricas e, destas, somente 4% se associam a condições que comprometem a vida do paciente.<sup>13</sup>

A hipótese aventada pelo médico foi de APLV. Segundo estudos em crianças, a APLV pode acarretar a presença de sangue e muco nas fezes dentre as manifestações gastrointestinais.<sup>14,15</sup> No entanto, deve-se levar em consideração a necessidade do diagnóstico correto, baseado em provas de tolerância oral, para implantação do tratamento adequado.<sup>14</sup>

O resultado do EPF confirmou a presença de larva rhabditóide em muda de *S. stercoralis*. Segundo Mejia et al.,<sup>16</sup> nos indivíduos infectados por *S. stercoralis*, a sintomatologia da estrongiloidíase aguda pode se apresentar como uma irritação da pele no local da penetração das larvas, seguida de irritação traqueal ou tosse seca e, finalmente, sintomas gastrointestinais, como diarreia, constipação, dor abdominal ou anorexia. Além disso, essa parasitose pode se apresentar na forma crônica, como uma infecção assintomática e/ou, na maioria das vezes, apenas com sintomas gastrointestinais leves (diarreia, constipação ou vômitos intermitentes).<sup>17</sup> Segundo Geri et al.,<sup>18</sup> os sintomas gastrointestinais são manifestações clínicas comuns em 71,2% dos pacientes. Além disso, de acordo com Rios et al.,<sup>19</sup> a síndrome de hiperinfecção está frequentemente associada à administração de corticoides e outras condições de imunossupressão. Paredes et al.<sup>13</sup> afirmam que essa parasitose pode se associar às morbidades primária e secundária por sangramentos digestivos subestimados.

O EPF é a principal ferramenta para identificar uma ampla variedade de enteroparasitas, incluindo protozoários e helmintos. É indicado em pacientes que apresentam distúrbios gastrointestinais, assim como diarreia sanguinolenta, eosinofilia, infecções por organismos entéricos, exposição a áreas endêmicas ou naqueles pertencentes a grupos de risco, considerando-se crianças, idosos, imunossuprimidos ou institucionalizados e profissionais da saúde. Os que apresentam eosinofilia também devem ser submetidos a uma avaliação microscópica de outros materiais biológicos em razão da sintomatologia apresentada, ou seja, escarro, lavado broncoalveolar, suco duodenal, urina, líquido cefalorraquidiano, secreção ocular, biópsias, entre outros.<sup>20</sup>

Quanto ao EPF, as amostras de fezes coletadas neste estudo foram submetidas ao método de Hoffman, Pons e Janer (Lutz),<sup>11</sup> sendo que, das quatro amostras de fezes do lactente analisadas, duas

apresentaram-se positivas. Isso corrobora com o estudo desenvolvido por Sudré et al.,<sup>5</sup> no qual uma única amostra de fezes examinada para a investigação de larvas propicia a detecção de cerca de 30% das infecções e a sensibilidade do diagnóstico aumenta para cerca de 50%, se forem usadas três amostras, podendo chegar perto de 100% com o uso de sete amostras. A otimização da sensibilidade, nesse caso, poderia ter sido alcançada com o emprego associado de técnica de extração fundamentada no hidrotropismo positivo que as larvas apresentam, como o método de Baermann & Moraes,<sup>21</sup> por cultura de fezes em placa de ágar<sup>22</sup> ou em papel filtro.<sup>23</sup>

Em relação à qualidade da amostra, de acordo com o laboratório, as fezes do lactante encaminhadas eram em quantidade reduzida, secas e retiradas de fralda. Segundo estudos, as amostras de fezes frescas devem ser enviadas ao laboratório dentro de 30 minutos após a coleta para a otimização do processo, embora seja um fluxo não viável na maioria das situações. Por tal razão, é recomendado o uso de conservantes, na proporção de 3:1, para que possibilite o exame tardio da amostrafecal.<sup>24</sup>

Assim como os parasitos adultos, as larvas filarioides são raramente vistas nas fezes, com exceção dos casos de hiperinfecção e de constipação intestinal. Algumas larvas rabditoides podem se transformar, espontaneamente, em larvas filarioides em amostras fecais não fixadas e conservadas à temperatura ambiente por algumas horas. As larvas mortas há muitos dias apresentam modificações em sua estrutura, o que também dificulta o diagnóstico.<sup>5</sup> Dessa forma, acredita-se que o tempo decorrido entre a coleta da amostra e o seu processamento implicou na recuperação das larvas rabditoides em muda.

De acordo com o estudo de revisão desenvolvido por Geri et al.,<sup>18</sup> observou-se que o tratamento com anti-helmíntico padrão para a estrongiloidíase inclui o uso de tiabendazol em

35,3% dos pacientes, albendazol em 28,9% e ivermectina em 40,6% dos casos. Também para Mejia et al.,<sup>16</sup> os medicamentos recomendados são ivermectina, via oral, por dois dias; albendazol, via oral, duas vezes ao dia, por três-sete dias; ou tiabendazol, dose única. Esses protocolos reforçam a correta prescrição do anti-helmíntico padrão executada pelo médico.

No contexto aqui descrito, faz-se necessário a inclusão da pesquisa de *S. stercoralis* no diagnóstico diferencial de hemorragia gastrointestinal, principalmente em populações consideradas de risco, incluindo-se, entre esses, os recém-nascidos e lactantes, em função da sua imaturidade imunofisiológica, sua internação, contato com profissionais de saúde e por residir em área endêmica.

Diante deste relato, deve-se aumentar o nível de suspeita para o diagnóstico de parasitoses, considerando que, no Brasil, as infecções por parasitos intestinais persistem. Os laboratórios clínicos têm grande importância no fornecimento de resultados precisos para a identificação de parasitos, com o objetivo de orientar a decisão médica de forma ágil e eficaz. Esforços devem ser direcionados para estabelecer medidas de prevenção, por meio de educação sanitária, como higiene pessoal e do domicílio, tratamento de crianças e seus familiares, controle e investigação da infecção por estrongiloidíase. Deve-se ser incentivado o tratamento guiado e somente em casos específicos realizar o tratamento empírico das parasitoses.

## Financiamento

O estudo não recebeu financiamento.

## Conflito de interesses

Os autores declaram não haver conflito de interesses.

## REFERÊNCIAS

- Toledo R, Muñoz-Antoli C, Esteban J-G. Strongyloidiasis with emphasis on human infections and its different clinical forms. *Adv Parasitol.* 2015;88:165-241.
- Swanson SJ, Phares CR, Mamo B, Smith KE, Cetron MS, Stauffer WM. Albendazole therapy and enteric parasites in United States-bound refugees. *N Engl J Med.* 2012;366:1498-507.
- Buonfrate D, Mena MA, Angheben A, Requena-Mendez A, Muñoz J, Gobbi F, et al. Prevalence of strongyloidiasis in Latin America: A systematic review of the literature. *Epidemiol Infect.* 2015;143:452-60.
- Basso RM, Silva-Ribeiro RT, Soligo DS, Ribacki SI, Callegari-Jacques SM, Zoppas BC. Evolution of the prevalence of intestinal parasitosis among schoolchildren in Caxias do Sul, RS. *Rev Soc Bras Med Trop.* 2008;41:62-6.
- Sudré AP, Macedo HW, Peralta RH, Peralta JM. Diagnóstico da estrongiloidíase humana: importância e técnicas. *Rev Patol Trop.* 2006;35:173-84.
- Faria CP, Zanini GM, Dias GS, Silva S, Freitas MB, Almendra R, et al. Geospatial distribution of intestinal parasitic infections in Rio de Janeiro (Brazil) and its association with social determinants. *PLoS Negl Trop Dis.* 2017;11.
- Rey L. Bases da parasitologia médica. 3<sup>ed</sup>. Rio de Janeiro: Guanabara Koogan; 2010.
- Albarqi MM, Stoltzfus JD, Pilgrim AA, Nolan TJ, Wang Z, Kliever SA, et al. Regulation of life cycle checkpoints and developmental activation of infective larvae in *Strongyloides stercoralis* by Dafachronic Acid. *PLoS Pathog.* 2016;12.
- Csermely L, Jaafar H, Kristensen J, Castella A, Gorka W, Chebli AA, et al. *Strongyloides* hyper-infection causing life-threatening gastrointestinal bleeding. *World J Gastroenterol.* 2006;12:6401-4.
- Kuo CE, Chuah SK, Tai WC, Lee CH. Upper gastrointestinal bleeding caused by *Strongyloides stercoralis*: Highlighting a neglected parasitic infection. *Kaohsiung J Med Sci.* 2017;33:269-70.

11. Hoffmann WA, Pons JA, Janer JL. The sedimentation concentration method in schistosomiasis mansoni. *Puerto Rico J Publ Health Trop Med*. 1934;9:283-98.
12. Hizal G, Ozen H. Gastrointestinal bleeding in children. *J Pediatr Sci*. 2011;3;4:1-11.
13. Paredes P, Atiaja J, Lanas S. Strongyloidiasis as cause of lower gastrointestinal bleeding. *Rev Chil Infectol*. 2016;33:589-92.
14. Ferreira S, Pinto M, Carvalho P, Gonçalves JP, Lima R, Pereira F. Cow's milk protein allergy with gastrointestinal manifestations. *Nascer e Crescer*. 2014;23:72-9.
15. Chawla S, Seth D, Mahajan P, Kamat D. Upper gastrointestinal bleeding in children. *Clin Pediatr (Phila)*. 2007;46:16-21.
16. Mejia R, Nutman TB. Screening, prevention, and treatment for hyperinfection syndrome and disseminated infections caused by *Strongyloides stercoralis*. *Curropin infect dis*. 2012;25:458-63.
17. Nabeya, D, Haranaga S, Parrott GL, Kinjo T, Nahar S, Tanaka T, et al. Pulmonary Strongyloidiasis: assessment between manifestation and radiological findings in 16 severe Strongyloidiasis cases. *BMC Infect Dis*. 2017;17:2430-9.
18. Geri G, Rabbat A, Mayaux J, Zafrani L, Chalumeau-Lemoine L, Guidet B, et al. Strongyloides stercoralis hyperinfection syndrome: a case series and a review of the literature. *Infection*. 2015;43:691-8.
19. Rios JT, Franco MC, Martins BC, Baba ER, Safatle-Ribeiro AV, Sakai P, et al. Strongyloides stercoralis hyperinfection: an unusual cause of gastrointestinal bleeding. *Rev Assoc Med Bras*. 2015;61:311-2.
20. Vandenberg O, Laethem Y, Souayah H, Kutane WT, Gool T, Dediste A. Improvement of routine diagnosis of intestinal parasites with multiple sampling and SAF-fixative in the triple-faeces-test. *Acta Gastroenterol Belg*. 2006;69:361-6.
21. Moraes RG. Contribuição para o estudo do Strongyloides stercoralis e da estrogiloidíase no Brasil. *Rev Serv Saúde Publ*. 1948;1:507-624.
22. Arakaki T, Hasegawa H, Asato R, Ikeshiro T, Kinjo F, Saito A, et al. A new method to detect Strongyloides stercoralis from human stool. *Japan J Trop Med Hyg*. 1988;16:11-7.
23. Harada U, Mori OA. A new method for culturing hookworm. *Yonago Acta Med*. 1955;1:177-9.
24. Rodrigues EM, Costa-Cruz JM. Strongyloides stercoralis and other Enteroparasites in Children at Uberlândia City, State of Minas Gerais, Brazil. *Mem Inst Oswaldo Cruz*. 1998;93:161-4.